Aus der Kgl. orthopädischen Universitäts-Poliklinik zu München.
(Vorstand: Prof. Dr. F. Lange.)

Ein Beitrag zur operativen Behandlung der Schulterlähmung.

INAUGURAL-DISSERTATION

ZUR

ERLANGUNG DER DOKTORWÜRDE IN DER GESAMTEN MEDIZIN

VERFASST UND

EINER HOHEN MEDIZINISCHEN FAKULTÄT DER KGL. BAYER. LUDWIG-MAXIMILIANS-UNIVERSITÄT ZU MÜNCHEN

VORGELEGT VON

EUGEN ESSERS
AUS KREFELD.

Mit 9 Textabbildungen.

STUTTGART
DRUCK DER UNION DEUTSCHE VERLAGSGESELLSCHAFT
1914

Aus der Kgl. orthopädischen Universitäts-Poliklinik zu München.
(Vorstand: Prof. Dr. F. Lange.)

Ein Beitrag zur operativen Behandlung der Schulterlähmung.

INAUGURAL-DISSERTATION

ZUR

ERLANGUNG DER DOKTORWÜRDE IN DER GESAMTEN MEDIZIN

VERFASST UND

EINER HOHEN MEDIZINISCHEN FAKULTÄT DER KGL. BAYER. LUDWIG-MAXIMILIANS-UNIVERSITÄT ZU MÜNCHEN

VORGELEGT VON

EUGEN ESSERS
AUS KREFELD.

ACAD. LUGD. BAT. BIBL.

Mit 9 Textabbildungen.

STUTTGART
DRUCK DER UNION DEUTSCHE VERLAGSGESELLSCHAFT
1914

Gedruckt mit Genehmigung der medizinischen Fakultät der Universität München.

Referent: Professor Dr. F. Lange.

Bewegungsstörungen im Schultergelenk können durch sehr verschiedenartige Ursachen bedingt sein.

Eine Behinderung der passiven Beweglichkeit finden wir bei Exostosen, sarkomatösen Neubildungen und luetischen Verdickungen am oberen Humerusende, die bei Bewegungen sich an den Pfannenrand anstemmen. Ferner sehen wir als Endzustände der chronischen Schultergelenkentzündung bei Gelenkrheumatismus, Tuberkulose, septischen Prozessen, sowie der Arthropathien bei Tabes und Syringomyelie eine Schrumpfung der Gelenkkapsel oder eine Deformierung der Gelenkflächen, die eine starke Einschränkung der normalen Beweglichkeit und nicht selten eine völlige Ankylose herbeiführen. Dieselben Zustände finden wir nach intraartikulären Brüchen und nach Luxationen des Humeruskopfes. Ferner hat Lange nachgewiesen, daß in drei Viertel der Fälle bei der sogenannten Entbindungslähmung durch Nichtgebrauch des Armes eine Schrumpfung der Gelenkkapsel in ihrem vorderen, straffsten Teil stattfindet. Hierdurch ist auch nach völligem Verschwinden der Lähmung die Außenrotation stark behindert und diese bildet ein wichtiges Moment bei der senkrechten Erhebung des Armes. Aehnlich liegen die Verhältnisse bei der Distorsion, wo der Arm längere Zeit in einer Schonstellung gehalten wird. Auch bei der Periarthritis humeroscapularis mit ihrem Ausgang in Atrophie oder Kalkeinlagerung

in die Schleimbeutel sind es mechanische Verhältnisse, welche die Hebung des Armes beeinträchtigen. Schließlich blieben noch die Narbenkontrakturen nach Verbrennungen, Verletzungen und Phlegmonen zu erwähnen, die besonders schwere Störungen machen, wenn sie in der Achselhöhle liegen.

Die zweite Gruppe bilden die aktiven Bewegungsstörungen, die durch Muskellähmungen bedingt sind. Während bei der ersten Gruppe die aktive und passive Beweglichkeit gestört war, sehen wir hier bei passiven Bewegungen das Schultergelenk meist ganz frei. Nur wenn sich eine Schrumpfung der Antagonisten ausgebildet hat, stößt auch die passive Bewegung auf Widerstand. Eine Schrumpfung der Kapsel findet jedoch beim Erwachsenen meist nicht statt, da der herabhängende Arm infolge seiner Schwere die Bildung eines Schlottergelenkes begünstigt.

Schon angeboren finden wir Muskeldefekte, besonders des Pectoralis, Trapezius und Serratus. Bing stellt 102 Fälle von Pectoralis-, 18 von Trapezius- und 14 von Serratusdefekt zusammen. In Wirklichkeit sind sie wohl viel häufiger. Er untersucht auch, ebenso wie Erb, den Zusammenhang des kongenitalen Defektes mit einem intrauterin abgelaufenen Krankheitsprozeß, beide kommen aber zu keinem Resultat.

Ferner sehen wir bei der Dystrophia musculorum juvenilis in der Hauptsache die Schultermuskeln ergriffen. Nach Erb erkranken fast regelmäßig: Pectoralis major und minor, Trapezius, Latissimus dorsi, Serratus anticus und die Rhomboidei, während der Levator anguli scapulae und der Deltoideus fast stets frei bleiben.

Zu einer schlaffen Lähmung der Schultermuskeln mit Entartungsreaktion und Ausgang in Atrophie kommt es bei Zerquetschung oder Durchschneidung der zugehörigen peripheren Nerven oder beim Schwund der Ganglienzellen in den Vorderhörnern des Halsmarkes und im Accessoriuskern.

In dem mir von Herrn Professor Lange zur Veröffentlichung überwiesenen Falle handelte es sich um eine isolierte Trapezius lähmung bei einer Patientin, deren neurologische Untersuchung mit Sicherheit Syringomyelie ergeben hatte.

Der Musculus trapezius entspringt von der Linea nuchae suprema, dem Ligamentum nuchae und dem Ligamentum supraspinale bis zum XII. Brustwirbel herab. Er inseriert an dem lateralen Drittel der Clavicula, dem Akromion und der Spina scapulae. Funktionell werden

an ihm meist drei Abschnitte unterschieden: ein oberer, bis herab zum VII. Halswirbel entspringend, der an Clavicula, Akromion und dem lateralen Drittel der Spina scapulae ansetzt; ein mittlerer, dessen Muskelbündel annähernd quer von der Dornfortsatzlinie zum Schulterblatt verlaufen und an den medialen zwei Dritteln der Spina scapulae inserieren; und schließlich ein unteres von medial unten nach lateral oben ziehendes Bündel, das mittels einer kleinen, dreieckigen Aponeurose von unten her an dem medialen Drittel der Spina scapulae endigt.

Alle drei Teile haben eine adduktorische Komponente, welche das Schulterblatt der Wirbelsäule nähert. Der obere Teil außerdem noch eine aufwärts gerichtete, welche das Achselzucken und die Uebererhebung des senkrecht erhobenen Armes bewirkt; der untere noch eine abwärts gerichtete, welche eine Drehung des Schulterblattes im Akromio-Clavikulargelenk auslöst, so daß der untere Schulterblattwinkel nach auswärts rückt. Bei der Kontraktion des gesamten Trapezius summieren sich die adduktorischen Komponenten, und die kopfwärts und fußwärts gerichteten bedingen wegen der Distanz zwischen ihren Angriffspunkten eine Drehung der Scapula im Akromio-Clavikulargelenk im Sinne der Serratuswirkung.

Der motorische Nerv des Trapezius ist der Accessorius, der wegen seiner oberflächlichen Lage am Halse nicht selten Verletzungen ausgesetzt ist. Die Mehrzahl der Trapeziuslähmungen entsteht aber nach der operativen Entfernung tuberkulöser Drüsen und lymphatischer Geschwülste am Halse. Diese Drüsenpakete sind mit dem Nerven oft so fest verwachsen, daß selbst dem geübtesten Chirurgen eine Verletzung des Nerven bei der Präparation zustoßen kann. Er wird versuchen, die Enden direkt oder nach künstlicher Verlängerung durch Naht zu vereinigen, in der Hoffnung, daß sich die Leitung wieder herstellt.

Von selteneren Ursachen einer Leitungsunterbrechung führt Oppenheim Kompression der Nervenwurzeln bei tuberkulösen und syphilitischen Prozessen, Neubildungen und meningitische Exsudate im Bereiche des Foramen magnum und Foramen jugulare und die primäre Neuritis des Nerven an. Von Krankheiten, die den spinalen Kern selbst schädigen, nennt er die Myelitis cerv. sup., die progressive Muskelatrophie spinalen Ursprungs und die Gliosis cervicalis.

Neben dem Accessorius sind aber auch Aeste des II. und III. Cervikalnerven an der Innervation des Trapezius beteiligt. So sah Stein-

hausen nach Zerrung der Schulter eine Lähmung der clavikularen Muskelportion eintreten, die wohl durch Schädigung cervikaler Aeste bedingt war. In einem anderen Fall beobachtete Oppenheim trotz ausgiebiger Resektion des Accessorius, um einen spastischen Zustand zu heilen, doch noch in allen Teilen des Trapezius funktionstüchtige Muskelbündel, obgleich der Muskel im ganzen bedeutend geschwächt und atrophisch war. In den meisten Fällen operativer Verletzung aber wird eine völlige Lähmung des Trapezius beobachtet. So dürfen wir wohl annehmen, daß der Anteil der cervikalen Innervation bei den einzelnen Individuen größeren Schwankungen unterliegt.

Bei einer völligen Lähmung des Trapezius bietet die Schulter ein charakteristisches Bild. Sie ist im ganzen mit dem Arm nach vorne und unten gesunken. Die Grube über dem Schlüsselbein ist verbreitert und vertieft. Das Schlüsselbein springt scharf vor und ist in seinem sternalen Gelenk häufig nach vorn luxiert. Das Schulterblatt rückt von der Wirbelsäule ab und da es am Levator anguli scapulae aufgehängt ist, nimmt es eine Schaukelstellung ein, so daß der untere Winkel der Wirbelsäule näher steht als der obere mediale Winkel. Die normale Wölbung der Schulter verschwindet mit fortschreitender Atrophie, der Levator anguli ist überdehnt und neben der Wirbelsäule fühlt man beim Zurücknehmen der Schulter die Anspannung der Rhomboidei. In den überdehnten Gelenkbändern und Muskeln treten häufig sehr starke Schmerzen auf.

Die Funktionsstörung ist individuell sehr verschieden. Während muskelschwache Individuen unter großer Anstrengung und Verbiegung der Wirbelsäule in Skoliosenstellung den Arm vorwärts und seitwärts nur bis zur Horizontalen erheben können, bringen andere, muskelkräftige den Arm mit Deltoideus, Serratus, Rhomboideus und Pectoralis major noch bis zur Senkrechten. Hierbei wird der Arm außenrotiert und nach Überschreitung der Horizontalen durch den Pectoralis major an die Längsachse des Körpers adduziert. Die Erhebung geschieht im Vergleich zur gesunden Seite langsamer und mit verminderter Kraft.

Die Ursachen dieses Bewegungsausfalles liegen darin, daß die Ansatzpunkte des Serratus anticus einander genähert sind, so daß seine Kontraktion einen geringeren Dreheffekt auf den unteren Schulterblattwinkel ausübt, ferner aber auch darin, daß die Verlagerung des Akromio-Clavikulargelenkes nach hinten innen unmöglich wird. Die Verlagerung des Akromio-Clavikulargelenkes nach hinten innen wird unter normalen Verhältnissen aktiv mit der Annäherung des Schulter-

blattes an die Wirbelsäule durch Kontraktion des Trapezius eingeleitet, und dann passiv dadurch weitergetrieben, daß sich mit Beginn der Serratuskontraktion das Akromion an die Vorderfläche der Clavicula anstemmt und diese nach hinten einwärts drängt, wobei gleichzeitig eine Drehung der Clavicula um ihre Längsachse stattfindet. Gaupp hat diese Verhältnisse in sehr anschaulicher Weise dargestellt und kommt zu dem Schluß, daß der „Schwerpunkt der Trapeziuskontraktion in der adduktorischen Wirkung liegt, die er auf die Scapula und damit auf den ganzen Schultergürtel ausübt, und durch die das Schulterblatt auf die Fläche des Rückens gezogen und seine Drehungsebene mehr der Frontalen genähert wird". Bei einem Fall von doppelseitiger Trapeziuslähmung fand er seine Anschauung bestätigt. Legte er „nämlich dem Patienten ein Handtuch oder einen Gummischlauch so über die Schulter, daß das untere Ende durch die Achselhöhle, das obere über die Mitte der Clavicula nach dem Rücken geführt wurde und zog nun an beiden die Clavicula und damit den ganzen nach vorne gesunkenen Schultergürtel wieder nach hinten zurück, so konnte der Arm wieder seitwärts bis nahe zur Senkrechten erhoben werden". Gaupp ließ nach diesem Prinzip einen Korrektionsapparat anfertigen, bestehend aus Beckenring mit Schenkelriemen, fest damit verbundener Rückenschiene mit seitlichen Thoraxpelotten und Schulterriemen vom Ende der Rückenschiene zu den Thoraxpelotten (Abb. im Zentralbl. f. Chir. 1894, Nr. 50). Dieser orthopädische Apparat hatte den Nachteil, daß der Patient die Wirbelsäule nicht nach vorne beugen konnte und ihn deshalb bei seiner Arbeit als Schuster ablegen mußte.

Auf operativem Wege versuchte man, durch die günstigen Erfolge bei Facialisparalysen ermutigt, durch die Naht eine anatomische Wiederherstellung der Nervenbahn und durch geeignete Nachbehandlung auch wieder eine Funktionstüchtigkeit zu erzielen. War das proximale Stück des durchschnittenen Accessorius nicht mehr aufzufinden, so pfropfte man das distale Stück in einen Plexusnerven ein. So erwähnte Katzenstein bei der Demonstration eines Falles von Trapeziuslähmung, bei dem er eine kombinierte Muskelplastik machte, daß er einmal bei einer Halsdrüsenausräumung gezwungen war, den Accessorius ein Stück weit zu resezieren. Er führte dann anschließend die primäre Nervennaht aus, und nach einer halbjährigen Lähmung funktionierte der Muskel wieder.

Einen weiteren Fall stellte v. Hacker im Verein der Aerzte in Steiermark vor, bei welchem nach Drüsenausräumung eine Trapezius-

lähmung entstanden war. Er hatte das distale Ende des zentralen Stumpfes des durchtrennten Accessorius auf kürzestem Wege in den Trapezius eingenäht, das proximale Ende in einen Plexusnerven implantiert und den Querschnitt eines abgespalteten Teiles des gut innervierten Musc. levator scapulae mit dem angefrischten mittleren Trapeziusteil vernäht. Der Effekt soll ein guter gewesen sein, jedoch hing die Schulter noch nach vorne vor und die Arme konnten nur bis zur Horizontalen erhoben werden. Um das Schulterblatt der Dornfortsatzlinie zu nähern, trennte er die dreieckige, sehnige Insertion des Trapezius am unteren Rande der Spina scapulae ab und vernähte sie mehr lateral an der Spina. „Die gelähmte Scapularportion des Cucullaris wurde verkürzt und außerdem durch eine Verschmelzung des intakten Deltoides mit dem gelähmten Cucullaris die Hebung der Schulter verbessert. Die Patientin kann nun beide Schultern gleich gut heben. Das Resultat war somit funktionell vorzüglich."

Spitzy hielt in der Diskussion die Analyse des Falles wegen der ineinandergreifenden Muskel- und Nervenplastiken für nicht leicht möglich, glaubte aber, daß der Neuanschluß des geschädigten Nervengebietes an den intakten Nachbarnerv erheblich zur Funktionsbesserung beigetragen habe.

Auch die sekundäre Naht des Accessorius wurde schon mit Erfolg ausgeführt. So berichtet Gjurgjevic über einen Patienten, bei dem nach Halsdrüsenexstirpation Lähmung und Atrophie des Trapezius auf einer Seite auftrat. Bei einer Operation wegen Rezidivs der Drüsen wurde gleichzeitig der durchschnittene Nerv aufgesucht und die Enden sekundär vernäht. Nach 8 Monaten sah er den Patienten wieder und fand, daß der Trapezius wieder gut funktionierte.

Ein abschließendes Urteil über den Wert der Nervennaht bei Accessoriusdurchtrennung läßt sich heute noch nicht geben, jedoch ist in allen frischen Fällen eine primäre Vereinigung der Nervenstümpfe zu erstreben.

Eine weitere Reihe von Operationen wurde mit der Absicht ausgeführt, die Scapula an anatomisch richtiger Stelle zu fixieren und dadurch die vorgesunkene Schulter wieder nach hinten zu bringen.

Pauchet berichtet über einen Fall von Dystrophia musculorum juvenilis, bei dem beiderseits die Schultermuskeln von der Atrophie befallen waren. Beide Schultern zeigten deutliche Schlottergelenke, die Schulterblätter standen flügelförmig ab. Da bei Fixation des Schulterblattes mit der Hand die Arme bis zur Horizontalen erhoben und die

Hände auf den Kopf gelegt werden konnten, führte Pauchet versuchsweise die Scapulopexie aus. Er legte die I.—IX. Rippe neben der Wirbelsäule frei und frischte den medialen Schulterblattrand an. Der Schulterblattrand wurde mit Drahtnähten an die ebenfalls angefrischten Rippen fixiert, so daß knocherne Vereinigung eintrat. Der Arm wurde hierdurch im Vergleich zum nicht operierten bedeutend gebrauchsfähiger. Der Patient konnte den Arm nach vorn und zur Seite bis zur Horizontalen erheben, so daß er wieder relativ arbeitsfähig wurde.

Aehnlich ging Raymond vor. Er erzielte bei einem 26jährigen Patienten mit myopathischer progressiver Muskelatrophie, bei dem beiderseits die Schultermuskeln befallen waren und im Schultergelenk nur geringe Schlotterbewegungen aktiv gemacht werden konnten, durch Fixation des unteren Scapulawinkels mittels Drahtnähten an die VI. und VII. Rippe und Vernähung des oberen medialen Scapulawinkels mit den tiefen Rückenmuskeln ein funktionell günstiges Resultat. Der Arm konnte über die Horizontale erhoben und die Hand auf den Kopf gelegt werden.

Dasselbe Verfahren wie Raymond wandte Duval bei drei Patienten mit Serratus- und Trapeziuslähmung an.

Während bei diesem Verfahren der Scapulopexie die Beweglichkeit des Schulterblattes aufgehoben, oder doch nur eine geringe Annäherung des oberen mittleren Schulterblattwinkels an die Wirbelsäule möglich war, erhielt Katzenstein bei einer isolierten Trapeziuslähmung die volle Beweglichkeit des Schulterblattes dadurch, daß er jeden der drei funktionell verschiedenen Teile des Trapezius durch Muskellappen ersetzte. Bei der Ausräumung tuberkulöser Drüsen war auf der rechten Seite der Accessorius verletzt worden, und da die Lähmung schon seit 2 Jahren bestand, war nach Ansicht der Nervenärzte auf eine Regeneration des Nerven nach Nervennaht nicht zu hoffen. Die Schulter der gelähmten Seite stand tiefer wie links, und der mediale Rand der Scapula war rechts 6 cm weiter von der Wirbelsäule entfernt wie links. Dieser Abstand wurde bei Bewegungen noch größer. Heben der rechten Schulter war unmöglich, Heben des rechten Armes nach vorne, seitwärts und zur Vertikalen ging nur sehr mühsam und kraftlos vonstatten. Bei der Ausführung dieser Bewegungen trat stets eine seitliche Verbiegung der Wirbelsäule ein.

Katzenstein wollte zuerst einen Teil des Deltoideus zur

Muskelplastik verwenden, doch kam er bald von diesem Gedanken wieder ab, da er den Deltoideus zu sehr geschwächt und wahrscheinlich den Nervus axillaris durch die starke Verlagerung um fast 180° geschädigt hätte.

Er ging deshalb bei der Operation so vor, daß er in einer ersten Sitzung aus dem oberen Teil des Latissimus dorsi einen Lappen bildete, dessen Ansatz am Arme abtrennte und ihn so am Schulterblatt vernähte, daß seine Fasern wie die des unteren Trapeziusabschnittes verliefen. In einer zweiten Sitzung bildete er auf der gesunden Seite aus dem obersten Halsteil des Trapezius durch Ablösung von der Clavicula einen Muskellappen, legte ihn auf die gelähmte Seite herüber und vernähte ihn so am Schulterblatt, daß er die Richtung der oberen Trapeziusfasern einhielt. In derselben Sitzung bildete er noch aus den querverlaufenden Fasern des gesunden Trapezius einen Lappen und nähte ihn auf kürzestem Wege an den medialen Schulterblattrand der gelähmten Seite an. So ersetzte er die drei funktionell differenzierten Abschnitte des Trapezius durch drei Muskellappen, ohne die Funktion der benutzten Muskeln merklich zu beeinträchtigen. Das Resultat war ein recht gutes. Das Schulterblatt stand beiderseits gleich hoch und rechts fast so weit medial wie links. Achselzucken und Armheben nach vorne und seitlich bis zur Vertikalen ging leichter und es trat keine Skoliose mehr auf. Dabei kontrahierten sich die verpflanzten Muskeln aktiv.

Man sieht aus dieser kurzen Beschreibung, daß die Operation eine sehr eingreifende und wohl nur bei sonst gesunden und muskelstarken Personen am Platze ist. Wiederholung hat sie wohl bis heute nicht gefunden, wenigstens findet sich in der Literatur keine Angabe darüber.

Da erschien im Jahre 1910 eine Veröffentlichung Rothschilds, welche einen Fortschritt in der Lösung der Frage brachte: „Wie befestigt man bei Trapeziuslähmung die Scapula an anatomisch richtiger Stelle, ohne ihre zur Armerhebung nötige Beweglichkeit zu beeinträchtigen?“

Rothschild operierte im Januar 1910 eine Patientin wegen ziemlich rasch wachsender Drüsengeschwülste auf beiden Seiten des Halses. 4 Wochen später konnte sie ihrem Berufe nicht mehr nachgehen, da sie in beiden Schultern starke Schmerzen hatte und die Arme nur mühsam über die Horizontale erheben konnte. Die Untersuchung ergab beiderseits Trapeziuslähmung mit Entartungsreaktion. Beide

Schulterblätter standen abnorm weit von der Wirbelsäule entfernt und ihre unteren Winkel waren ihr näher als die oberen medialen. Da die Möglichkeit einer Narbenkompression bestand, wurde eine Thiosinaminkur eingeleitet. Hierdurch besserte sich die Funktion des Muskels auf der linken Seite, und 12 Wochen nach der Operation war er wieder völlig normal. Rechts dagegen blieb völlige Lähmung und Atrophie bestehen.

Beim Heben des rechten Armes bot die Ueberschreitung der Horizontalen die größten Schwierigkeiten, da hierbei die Scapula unkoordinierte Bewegungen ausführte. Die weitere Erhebung bis zur Senkrechten ging dann wieder leichter vonstatten. Fixierte man aber die Scapula durch einen fuß- und wirbelsäulenwärts gerichteten Druck, der also in der Verlaufsrichtung der unteren Trapeziusfasern wirkte, so ging die Erhebung des Armes leicht und schnell vonstatten.

Rothschild faßte deshalb den Plan, auf die Scapula einen dauernden Zug durch einen in dieser Richtung implantierten Faszienstreifen wirken zu lassen, und so eine bessere Fixation des Schulterblattes zu erreichen. Bei der Operation entnahm er dem rechten Oberschenkel einen 25 cm langen und 4—5 cm breiten Faszienstreifen und vernähte die eine Schmalseite mit dem medialen Rande des Musc. supraspinatus und dessen Faszie. Dann führte er ihn stumpf unter dem Trapezius durch bis in die Gegend des I. Lendenwirbels, durchbohrte hier knopflochartig die Muskelschicht und führte das noch freie Ende des Faszienstreifens wieder heraus. Hierauf wurde das Schulterblatt stark medial und abwärts gedrängt und das Ende des Faszienstreifens unter starker Anspannung an der Faszie des Latissimus dorsi und an den tiefen Rückenmuskeln vernäht. Er legte einen großen, Arm, Kopf und Schultern umfassenden Verband an, in dem die rechte Schulter in der redressierten Stellung gehalten wurde.

Schon nach 8 Tagen ließ er den Verband weg und den Arm in einer Mitella tragen. 10 Tage nach der Operation erhob die Patientin bereits den Arm bis zur Horizontalen in durchaus normaler Weise. Das Schulterblatt stand zwar rechts noch etwas weiter von der Wirbelsäule entfernt, aber nicht mehr so weit wie vor der Operation, und sein medialer Rand verlief wieder parallel zu ihr.

Rothschild schreibt dem so befestigten Faszienstreifen drei Wirkungen zu:

1. Er nähert die Scapula der Wirbelsäule.

2. Er zieht im Verein mit dem Levator scapulae die Schulter nach hinten.

3. Er dreht das Schulterblatt um seine sagittale Achse (wie die untere Trapeziusportion).

Durch den Erfolg Rothschilds angeregt, ging Cramer im Mai 1912 bei der Operation eines doppelseitigen Trapeziusdefektes im Prinzip in gleicher Weise vor. Bei seinem Patienten, der leichte Form von rundem starrem Rücken zeigte, fehlte der Trapezius beider-

Fig. 1.

seits vollständig. Infolgedessen waren die Antagonisten, Pectoralis major und minor, stark geschrumpft und die Schulterblätter waren nach oben und seitlich gerückt. Die Arme wurden aktiv nach vorne und seitwärts nicht ganz bis zur Wagrechten erhoben; die Schulterblätter machten dabei abnorme Rotationen.

Da eine unblutige Dehnung und gymnastische Uebungen ohne Erfolg blieben, verlängerte er blutig die Sehne des Pectoralis major und durchschnitt den Pectoralis minor. Die Schultern ließen sich dann um etwa zwei Drittel reponieren und wurden in dieser Stellung 4 Wochen lang im Gipsverband gehalten. Dann wieder gymnastische Behandlung durch Kriechen, Redressionsbandage und vertikale Extension. Die Schultern wurden hierdurch bedeutend beweglicher.

Zur Operation entnahm er der Fascia lata femoris einen 3—4 cm breiten Streifen von der Länge des Zwischenraumes der redressierten Schulterblätter. Dann führte er einen Hautschnitt von dem einen oberen Schulterblattwinkel zu dem der anderen Seite, löste beiderseits die oberste Partie des Serratus anticus ab und schob sie etwas seitwärts zurück. Die Schultern wurden nun maximal redressiert und der Faszienstreifen unter Spannung an den oberen Schulterblattwinkeln der rechten und linken Seite und an den dazwischenliegenden Dornfortsätzen vernäht, so daß der Faszienstreifen horizontal verlief. Ein Gips-

Fig. 2.

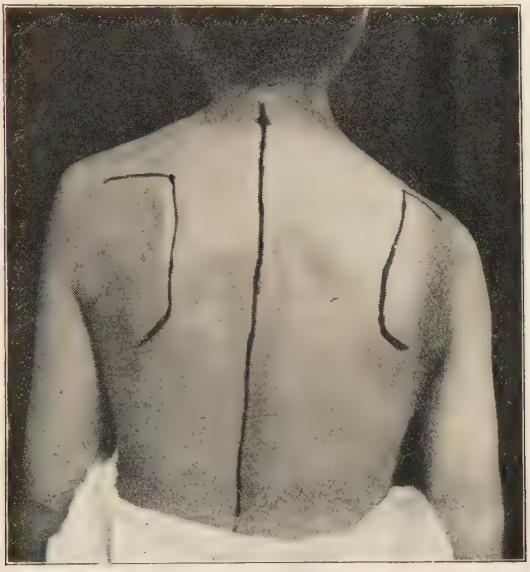

verband in starker Redression wurde für drei Wochen angelegt. Dann wurde systematisch Hochführen der Arme nach vorne und seitwärts geübt. Der Patient konnte schließlich die Arme bis zur Vertikalen erheben, unter gleichzeitiger Bewegung der Scapula um eine sagittale Achse. Hierbei spannte sich die transplantierte Faszie an. Rechts war die Funktion besser wie links.

Wir haben also in dieser Operation ein einfaches und in seiner Wirkung leicht zu kontrollierendes Verfahren in der Hand, um eine funktionelle Heilung der Trapeziuslähmung zu erzielen. Noch einfacher in ihrer Ausführung wird sie, wenn man anstatt des Faszienstreifens seidene Bänder zwischen Schulterblatt und Dornfortsätzen

befestigt, wie dies L a n g e in dem nachstehenden Falle von Trapezius-lähmung bei Syringomyelie tat.

1. Oktober 1912. Die Patientin K. K. ist 49 Jahre alt, hereditäre Belastung liegt nicht vor. Ihr jetziges Leiden führt sie auf zu schweres Heben und Tragen zurück. Vor ungefähr 3 Jahren bekam sie im rechten Arm Schmerzen und bemerkte, daß der Arm immer schwächer wurde. Nach Behandlung mit elektrischen Strömen bekam sie immer besonders heftige Schmerzen.

Die Untersuchung ergibt folgenden Befund:

Die rechte Schulter steht tiefer als die linke und hängt nach vorne vor. Die Supraclavikulargrube ist verbreitert und vertieft. Rückwärts ist der Levator

Fig. 3.

scapulae gedehnt und springt stark hervor. Der Abstand der medialen Schulterblattränder von den Dornfortsätzen beträgt rechts 9 und links 7 cm. Die Rückenmuskeln sind zwischen den Schulterblättern beiderseits schwach entwickelt. Die passive Beweglichkeit im rechten Schultergelenk ist frei. Aktiv wird die rechte Schulter durch den Levator scapulae und die oberen Partien des Rhomboideus gehoben. Dabei bildet sich zwischen beiden Muskeln eine Grube, die links durch den Trapezius ausgefüllt wird. Die Adduktion des Schulterblattes an die Wirbelsäule geschieht auf der kranken Seite durch den unteren Rhomboideus mit geringer Kraft um etwa $1^1/_2$ cm, links dagegen mit Hilfe des Trapezius um 3 cm. Aktiv wird der r e c h t e A r m m i t d e m S c h u l t e r b l a t t nach vorne bis etwa 150 Grad erhoben, seitlich bis zur Horizontalen. Dabei überwiegt der

Pectoralis major und zieht den Arm nach vorne. Bei fixiertem Schulterblatt wird der rechte Arm bis zur Horizontalen erhoben, links ebenfalls. Serratus und Latissimus dorsi sind rechts bedeutend schwächer als links, aber erhalten. Der rechte Oberarm ist ein wenig schwächer als der linke, hat aber fast den gleichen Umfang. Ebenso der Unterarm. Ballenmuskulatur rechts wenig schlechter als links. Beweglichkeit in Armen und Händen frei, keine Lähmungen.

Am ganzen rechten Arm, Schulter, Nacken bis zum Kopf herauf, nach vorne bis zum Ohr, auf der Brust bis zur Mittellinie und hinunter bis zum Rippenbogen, in gleicher Höhe hinten herum bis zur Wirbelsäule reichend besteht eine beträchtliche Sensibilitätsstörung. Verwechslung von spitz und stumpf, Analgesie und

Fig. 4.

Störungen des Temperatursinnes, besonders an der Hand, wo die Patientin Brandwunden aufweist. Links normale Sensibilität.

Fig. 1 zeigt die stark herab- und nach vorn hängende rechte Schulter, die starke Zerrung des Levator scapulae und eine Schrumpfung des Pectoralis major der rechten Seite.

Fig. 2 zeigt die seitwärts abgewichene Scapula, welche in Schaukelstellung am Levator scapulae hängt und deren unterer Winkel flügelförmig absteht.

Fig. 3 zeigt bei erhobenem Arm die Scapula noch weiter seitwärts abgewichen. Der Oberkörper ist im ganzen etwas nach links von der Vertikalen verlagert und die Wirbelsäule zeigt eine leichte rechtskonvexe Krümmung.

Die starken Schmerzen der Patientin ließen sich nur durch den Druck des vorgesunkenen Schultergürtels, besonders der Clavicula, auf den Plexus brachialis erklären, und deshalb wurde ihr eine Operation vorgeschlagen. Es

sollte durch seidene Bänder das Schulterblatt mit den Dornfortsätzen der Wirbelsäule verbunden werden, um das Vorhängen der Schulter zu beseitigen.

2. Oktober 1912 Operation in Aethernarkose.

1. Etwa 7 cm langer Schnitt über dem medialen oberen Schulterblattwinkel in der Richtung des oberen Randes. Durchbohren der Scapula an ihrem medialen Rande. Durchführen 8facher, dickster Oxycyanat-Paraffinseide.

2. Etwa 9 cm langer Schnitt entlang der Wirbelsäule, etwa vom V. Halswirbel abwärts. Die 8fache Seide wird subkutan durchgeführt und an der Wirbelsäule derart vernäht, daß immer je zwei Fäden oberhalb und unterhalb der Dornfortsätze durchgeführt und hinter denselben verknüpft werden. Dabei war die

Fig. 5.

Schulter nach oben und hinten gehoben, und die Fäden wurden fest angespannt. Subkutane und Hautnaht mit Oxycyanatseide.

Gipsverband mit Einschluß des Thorax bei nach hinten gehobener Schulter.

16. Oktober. Nähte entfernt, alles reaktionslos geheilt.

17. Oktober. Verbandabnahme; neuer Gipsverband in gleicher Stellung.

23. Oktober. Abnahme des zweiten Verbandes. Anlegung eines Sayreschen Heftpflasterverbandes.

23. Oktober. Patientin wird mit einer Schiene entlassen, welche Hals, Brust und Oberarm umschließt und den Arm in rechtwinklig abduzierter und nach hinten gehobener Stellung hält.

24. Dezember. Die Schiene wird weggelassen und eine aktive Uebungstherapie begonnen, um die Schulter- und Rückenmuskeln zu kräftigen.

13. Januar 1913. Wenn der Arm längere Zeit nicht unterstützt wird, treten Schmerzen auf. Dagegen Massage und Prießnitz.

15. April. Keine Schmerzen mehr. Erheben des rechten Armes über die Horizontale ist leicht möglich. Dabei fühlt man deutlich die Anspannung der künstlichen Bänder.

Den Erfolg der Operation veranschaulichen die photographischen Aufnahmen.

Fig. 4 zeigt, daß das rechte Schlüsselbein wieder horizontal verläuft und die rechte Schulter ebenso hoch steht wie die linke. Es fehlt aber rechts die schöne Wölbung der Schulter, welche normalerweise vom Trapezius gebildet wird.

Fig. 5 läßt erkennen, daß die Schulterblätter beiderseits gleich hoch stehen und ihre medialen Ränder parallel verlaufen. Auch bei dieser Ansicht fehlt die

Fig. 6.



normale Schulterwölbung. Die rechtskonvexe Skoliose der Wirbelsäule ist nicht geringer geworden.

Fig. 6 zeigt die gute Funktion des rechten Armes, der bedeutend über die Horizontale erhoben werden kann.

Es wird der Patientin empfohlen, weiterhin gymnastische Uebungen zu machen.

Am 30. August 1913 stellt sich die Patientin zur Nachuntersuchung vor. Sie hat seither keine Schmerzen mehr gehabt. Die rechte Schulter hängt wieder mehr vor, jedoch nur wenig abwärts, wie die Stellung des Schlüsselbeins beweist. Der Abstand des medialen Schulterblattrandes von der Mittellinie beträgt in der

Ruhe in der Höhe der Spina scapulae gemessen links 7 cm, rechts 10 cm. Die rechtskonvexe Skoliose besteht weiter.

Beim aktiven Zurücknehmen der Schultern spannen sich rechts die Rhomboidei sehr gut an. Sie sind hypertrophisch und ziehen das Schulterblatt um 3 cm an die Wirbelsäule heran. Levator scapulae, Deltoideus, Pectoralis major, Serratus anticus und Latissimus dorsi arbeiten gut. Heben der rechten Schulter und des rechten Armes bis fast zur Senkrechten geschieht leicht und mit guter Kraft. Hierbei wird der Arm durch Deltoideus und Serratus bis zur Horizontalen erhoben,

Fig. 7.

dann stark außenrotiert und mit Hilfe des Pectoralis major und Serratus anticus weiter erhoben, wobei der obere Rhomboideus sich stark kontrahiert.

Bei der Palpation bei erhobenem Arm fühlt man, daß die Seidenfäden an ihrer Anheftungsstelle am Schulterblatt abgerissen sind. Da sich aber an ihrer Stelle eine ligamentöse Verbindung gebildet hat, steht das Schulterblatt zwar wieder weiter von der Wirbelsäule ab, kann sich aber nicht so weit lateral entfernen, daß die Armerhebung gestört wäre.

Die Syringomyelie hat keine nachweisbaren Fortschritte gemacht und ist in dieser Beziehung der Status der gleiche wie am 1. Oktober 1912.

Die Patientin ist mit dem Erfolg der Operation sehr zufrieden. Die reißenden Schmerzen, welche ihr die Nachtruhe raubten, sind gänzlich verschwunden. Sie kann den rechten Arm wieder gerade so gut bewegen wie den linken und ihre Arbeit als Hausmeisterin wieder versehen.

Den Zustand am 30. August 1913 zeigen auch die Figuren 7, 8 und 9. Die Scapula steht wieder mehr in Schaukelstellung und ist weiter lateral abgewichen. Die rechte Schulter steht aber nur wenig tiefer. Die Skoliose ist etwas stärker

geworden. Bei erhobenen Armen tritt neben der Clavicula eine tiefe Grube auf, die links vom Trapezius ausgefüllt ist. Man sieht die starke Anspannung des Levator scapulae und die geringfügigen Operationsnarben.

Die Vorzüge der Befestigung des Schulterblattes an der Wirbelsäule sind leicht verständlich. Die Behandlung mit einem Apparat, wie ihn G a u p p angegeben hat, ist für den Patienten lästig, sie schädigt aber auch die Rückenmuskulatur, welche ruhig gestellt wird und deshalb ihren Tonus verliert. Gegenüber der Scapulopexie, die ihre Berechtigung bei schweren, progressiven Lähmungen mehrerer Schulter-

Fig. 8.

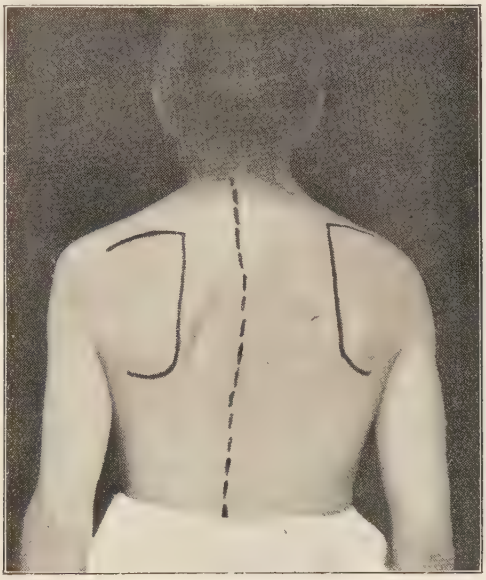

muskeln natürlich behält, haben wir die freie Beweglichkeit des Schulterblattes um seine sagittale Achse und die Verschieblichkeit nach oben, wodurch die senkrechte Erhebung des Armes ermöglicht wird. Vor der Nervennaht und Nervenplastik hat die angegebene Operation die Sicherheit und Schnelligkeit des Erfolges und die Einfachheit der Ausführung voraus. Die Muskelplastik nach K a t z e n s t e i n beschränkten wir schon auf muskelstarke Personen und wiesen auf die Schwere des Eingriffes hin, der natürlich entsprechend große Narben hinterläßt. Eine Sicherheit des Erfolges ist auch bei ihr nicht zu verbürgen, und die Nachbehandlung erfordert viel Zeit und Geduld.

Ob man die freie Faszientransplantation (R o t h s c h i l d, C r a m e r) oder seidene Sehnen (L a n g e) verwendet, ist für den Erfolg

nicht ausschlaggebend. Die Faszie stellt sofort eine sehnige Verbindung her, während die Seidenfäden mit der Zeit durch echtes Sehnengewebe ersetzt werden, das durch funktionelle Beanspruchung an Umfang zunimmt und Bleistiftdicke erreichen kann. Auch die Verlaufsrichtung des implantierten Materials, ob nach innen unten (Rothschild), ob etwas aufwärts (Lange), oder rein horizontal (Cramer) zur Wirbelsäule hin scheint ohne Einfluß auf den Erfolg und die Funktion zu sein. Wegen der konischen Form des Thorax erreicht man mit allen diesen Zugrichtungen eine Adduktion des Schulterblattes an die Wirbelsäule und damit eine Hebung der Schulter. Das Verfahren nach Lange erspart aber die Operation am Oberschenkel zur Gewinnung des Faszienstreifens, und hinterläßt auch am Rücken kleinere Narben, da die Durchführung der Seidenfäden subkutan erfolgt.

Fig. 9.

Als wichtig ist bei Ausführung der Operation zu beachten:

1. Man darf nur eine kurze Strecke des medialen Schulterblattrandes zur Fixation benutzen, am besten gleich oberhalb der Spina.

2. Die Schulter muß sich in normale Stellung zurückbringen lassen. Kontrakturen im Pectoralis sind vorher zu dehnen.

3. Die Seidenfäden müssen in die Tiefe des subkutanen Bindegewebes verlegt werden, um Verwachsungen mit der Haut zu vermeiden.

4. Die neue Sehne muß unter starker Spannung vernäht werden, da sie den Tonus der Muskulatur ersetzen soll.

5. Bei Anlegung des fixierenden Verbandes muß die Schulter stark nach rückwärts gehoben werden.

Fragen wir nach dem Gebiet ihrer Anwendung, so finden wir eine Indikation für diese Operation:

1. Bei allen isolierten Trapeziuslähmungen.

2. Bei angeborenen Trapeziusdefekten.

3. Bei leichteren Fällen von Schulterlähmung, die durch Muskeldystrophie, spinale Muskelatrophie oder Syringomyelie bedingt sind.

4. Bei kombinierten Schultermuskellähmungen in Verbindung mit Muskelplastik; z. B. bei Trapezius-Serratuslähmung Fixation des Schulterblattes an die Dornfortsätze und Ersatz des Serratus anticus durch den Pectoralis major, dessen Ansatz am Arme abgeschnitten und an den unteren Schulterblattwinkel verpflanzt wird.

Was das gute Resultat in unserem Falle anbelangt, so dürfte neben der Operation auch die eingeleitete Uebungstherapie einen wesentlichen Anteil an der guten Funktion der rechten Schulter haben. Denn wie wir sahen, sind die erhaltenen Muskeln zum Teil hypertrophisch, und die Erhebung des Armes bis zur Senkrechten ist erst nach und nach möglich geworden. Damit sich aber die überdehnten Rhomboidei und der Levator scapulae erholen konnten, war es nötig, ihre Ansatzpunkte einander zu nähern, und diese Forderung hat die Operation in sehr zweckmäßiger Weise erfüllt.

Herrn Professor Dr. F. Lange und seinen Assistenten, Herren Dr. F. Schede und Dr. G. Franke, bin ich für ihre Anregungen und Opfer an Zeit zu großem Danke verpflichtet.

Literatur.

1. Bing, R., Ueber angeborene Muskeldefekte. Virchows Archiv, Bd. 170.
2. Cramer, K., Faszienplastik bei kongenitalem Cucullarisdefekt. Archiv f. Orthop., Mechanotherapie u. Unfallchir. Bd. 12.
3. Duval, Essai de traitement chirurgical du „scapulum alatum". Revue de chir. 1905, Nr. 1.
4. Erb, W., Ein Fall von Cucullarisdefekt. Neurol. Zentralbl. 1889.
5. Gaupp, E., Ueber die Bewegungen des menschlichen Schultergürtels und die Aetiologie der sogenannten Narkosenlähmungen. Zentralbl. f. Chir. 1894, S. 793.
6. Gaupp, E., Ueber einen Korrektionsapparat für die Trapeziuslähmung. Zentralbl. f. Chir. 1894, S. 1220.
7. Gjurgjevic, C., Drei Fälle von sekundärer Nervennaht. Referat im Zentralbl. f. Chir. 1912, S. 90.
8. v. Hacker, Bericht über die Monatsversammlung des Vereins der Aerzte in Steiermark. Wiener klin. Wochenschr. 1910, Nr. 35.
9. Katzenstein, Heilung einer Trapezius- u. Serratuslähmung durch kombinierte Muskelplastik. Verhandl. d. Deutschen Gesellsch. f. Chir. 38. Kongreß 1909.

10. Lange, F., Die Entbindungslähmung des Armes. Münch. med. Wochenschr. 1912, Nr. 26.
11. Oppenheim, H., Lehrbuch der Nervenkrankheiten. Berlin 1908.
12. Pauchet, Bull. et mém. de la soc. de chir. de Paris. T. 34, S. 272.
13. Raymond, Myopathie scapulo-humérale. Bull. de l'académie de méd. 1904, Nr. 18.
14. Rothschild, O., Ueber funktionelle Heilung der Cucullarislähmung mittels freier Faszienplastik. Deutsche med. Wochenschr. 1911, Nr. 2.
15. Steinhausen, Ueber isolierte Lähmung des clavicularen Abschnittes des Musc. trapezius. Monatsschr. f. Unfallheilk. u. Invalidenwesen 1904, Nr. 5.

Lebenslauf.

Ich wurde am 26. März 1888 zu Krefeld als Sohn des Fabrikanten Eugen Essers geboren, und erwarb daselbst Ostern 1908 das Reifezeugnis des humanistischen Gymnasiums. Ich bezog dann die Universität München. Im Jahre 1910 bestand ich die ärztliche Vorprüfung, im Mai 1913 das Staatsexamen. Seit 1. Juni 1913 bin ich als Praktikant an der orthopädischen Poliklinik zu München beschäftigt.